

## Reporte de caso: Luxación de la articulación coxofemoral en un equino<sup>1</sup>

Cristian Alejandro Castillo Franz<sup>2</sup>, Laura María Laverde Trujillo<sup>3</sup>,  
Claudia Alejandra Cano Benjumea<sup>4</sup>, Ricardo García Naranjo<sup>5</sup>

### ■ Resumen

Se describe el caso de un equino con claudicación 5 de 5, del miembro posterior izquierdo por causa traumática, que ingresó a la Clínica Veterinaria Lasallista Hermano Octavio Martínez López f. s. c. Al paciente se le hizo un examen clínico general, con énfasis en el sistema locomotor, y se encontró una luxación en la articulación coxofemoral; esto lo confirmó el examen ultrasonográfico de toda la cadera, donde se evidenció una marcada separación entre la cabeza femoral y el acetábulo izquierdo, usando como referencia la articulación coxofemoral derecha. Dado el pronóstico de la afección, se autorizó el sacrificio donde se confirmó la luxación de la cadera y se pudo constatar el grado de daño de los tejidos circundantes por acción de la cabeza femoral desplazada en sentido dorso craneal. El principal propósito de este reporte es presentar cómo la ultrasonografía es una eficaz ayuda diagnóstica frente a este tipo de casos.

**Palabras clave:** ultrasonografía, articulación coxofemoral, luxación.

## Case report: Dislocation of the hip joint in a horse

### ■ Abstract

The case of a horse with a 5 of 5 claudication of the posterior left limb due to traumatic cause brought to the veterinary clinic Hermano Octavio Martínez López f. s. c is described. A general clinic test was performed, emphasizing the locomotor system. A dislocation in the hip joint was found, and it was confirmed by the ultrasonography

<sup>1</sup> Caso clínico presentado en el mes de septiembre de 2010 en la Clínica Veterinaria Lasallista Hermano Octavio Martínez López f.s.c. Apoyo económico y logístico del programa de Medicina Veterinaria de la Corporación Universitaria Lasallista.

<sup>2</sup> Médico Veterinario. Licenciado en Ciencias Veterinarias. Magister en Ciencias, mención Salud Animal. Docente Corporación Universitaria Lasallista. Grupo de Investigación en Medicina Veterinaria GIVET

<sup>3</sup> Médica Veterinaria. Magister en Ciencias Veterinarias, mención Patología Animal. Docente Corporación Universitaria Lasallista. Grupo de Investigación en Medicina Veterinaria GIVET

<sup>4</sup> Estudiante Medicina Veterinaria. Corporación Universitaria Lasallista.

<sup>5</sup> Estudiante Medicina Veterinaria. Corporación Universitaria Lasallista. Grupo de Investigación en Medicina Veterinaria GIVET

Correspondencia: cricastillo@lasallistadocentes.edu.co

Artículo recibido: 20/12/2011; Artículo aprobado: 14/03/2012.



test performed on the entire hip region. An evident separation of the femoral head and the left acetabulum could be seen, using the right hip as a reference. Given the prognosis of the affection, the animal's sacrifice was authorized. Then, the hip's dislocation was confirmed and so was the level of tissue damage around the zone, because of the femoral head's displacement in a head to back direction. The main objective of this report is to show how ultrasonography is an efficient diagnostic aid for this kind of cases.

**Key words:** Ultrasonography, left hip, dislocation.

## Reporte de caso: luxação da articulação coxofemoral num equino

### ■ Resumo

Se descreve o caso de um equino com claudicação 5 de 5, do membro posterior esquerdo por causa traumática, que ingressou à Clínica Veterinária La Sallista Irmano Octavio Martínez López f. s. c. Ao paciente se lhe fez um exame clínico geral, com ênfase no sistema locomotor, e se encontrou uma luxação na articulação coxo-femoral; isto o confirmou o exame ultra-sonográfico de todo o quadril, onde se evidenciou uma marcada separação entre a cabeça femoral e o acetábulo esquerdo, usando como referência a articulação coxofemoral direita. Dado o prognóstico da afecção, autorizou-se o sacrifício onde se confirmou a luxação do quadril e se pôde constatar o grau de dano dos tecidos circundantes por ação da cabeça femoral deslocada em sentido dorso craniano. O principal propósito deste reporte é apresentar como a ultra-sonografia é uma eficaz ajuda diagnóstica frente a este tipo de casos.

**Palavras importantes:** ultra-sonografia, articulação coxofemoral, luxação.

### ■ Introducción

El aparato músculo-esquelético del caballo está conformado anatómicamente por diversas estructuras como son: huesos, articulaciones, músculos, tendones y ligamentos, los cuales interactúan de manera armónica durante la locomoción.

El cinturón pelviano del equino está conformado por los huesos coxales, el sacro y las vértebras coccígeas. El coxal está conformado por tres huesos que son ilion, isquion y pubis que, en conjunto, articulan con la cabeza femoral en el acetábulo, conformando la denominada articulación coxofemoral o de la cadera (Getty, 1990; Liebich y Koning, 2005; Farrow, 2006; Dyce et.al. 2007; Butler, 2008). El acetábulo está circunscrito por un anillo de fibrocartilago (labio acetabular) y el ligamento acetabular transverso. Otras estructuras que colaboran en la firmeza y estabilidad de esta articulación son: el ligamento de la cabeza femoral, el ligamento accesorio del fémur y la membrana sinovial (Sisson, 1990).

Esta articulación es capaz de realizar movimientos de flexión, extensión, abducción, aducción, rotación y circundicción de los cuales los más comunes son los dos primeros. En reposo, normalmente se encuentra parcialmente flexionada, con un ángulo craneal de unos 115° (Sisson, 1990).

Una causa de claudicación en los equinos es la luxación coxofemoral (Hendrickson, 2004). Estudios reportan una presentación ubicada entre 0.2 al 0.5% del total de cojeras en estos animales (Denoix, 2009).

La principal causa de presentación de esta alteración es normalmente traumática (Hendrickson, 2004), sin embargo, existen

otras causas: sobrestensión y caída de la punta de la rodilla cuando el fémur está en posición vertical, el forcejeo contra la soga fija a un lado o los intentos por liberar un miembro posterior sujeto, complicación de la colocación de yesos del miembro posterior, malformaciones en la articulación o la ausencia del ligamento redondo (Welch, 1998).

Dentro de los signos clínicos es común encontrar claudicaciones de diferente grado: una fijación permanente de la patela debida al desplazamiento del fémur hacia dorsal y craneal (Welch, 1998), lo que causa un acortamiento en el paso y da la impresión de que la extremidad afectada estuviese colgando (Hendrickson, 2004); que estén la pinza, el tarso y la rodilla fuera de su eje normal (Welch, 1998), lo cual a la visualización del trocánter mayor resulta más prominente y, por ende, asimétrico respecto al contralateral (Welch, 1998; Hendrickson, 2004). Al extender cranealmente la extremidad y apoyando la mano sobre la misma, al nivel de la cara caudal del trocánter mayor, es posible evidenciar una crepitación, producto del desplazamiento de la cabeza del fémur sobre el cuerpo del ilion, caso en el cual es recomendable un examen confirmatorio mediante palpación rectal para descartar fracturas de la pelvis (Hendrickson, 2004).

El diagnóstico se basa principalmente en los signos clínicos ya mencionados; de estos, el más destacado es el acortamiento del miembro afectado. La prueba confirmatoria de la luxación es mediante un cuidadoso estudio radiográfico tanto con el animal en estación como en decúbito inducido por anestesia general (Welch, 1998; Hendrickson, 2004; Talbot, 2006; Dyson, 2007; Dabareiner y Cole, 2009) ; esta prueba tiene como desventaja el elevado costo de los equipos y la infraestructura, ya que se requiere de una alta potencia para atravesar la zona afectada.

Un método diagnóstico más reciente que puede llegar a ser de utilidad confirmatoria es la ultrasonografía, la cual evalúa estructuras internas al escanear con mayor profundidad (Whitcomb, 2008), suficiente para poder diagnosticar fracturas, luxaciones o rupturas. Ella se realiza rápidamente, de manera ambulatoria y con el paciente en estación (Brenner y Whitcomb, 2007). La evaluación ultrasonográfica de la articulación coxofemoral requiere un transductor entre 7.5 a 5 MHz con una profundidad de 6 a 10 centímetros para lograr una buena evaluación de esta región. El cuerpo del ilion se evalúa continuando hacia caudal hasta llegar a la articulación de la cadera, para así evaluar los márgenes craneales, dorsales y caudales de esa zona. Muchas veces es necesario también realizar un examen rectal para tener mejor evaluación de la pelvis y zona acetabular (Reef, 1998).

La reducción de la luxación coxofemoral tiene mejores resultados en las primeras 24 horas de ocurrida la lesión (Welch, 1998). Mediante anestesia general del paciente, sumada a una buena relajación muscular, se facilita la tracción y manipulación de la extremidad, y se logra vencer la fuerza ejercida por los músculos circundantes, que están contraídos, a la articulación. Se han descrito abordajes quirúrgicos para corregir la luxación de cadera, los cuales se realizan mediante una incisión craneal al trocánter mayor, y se ejerce presión sobre la cabeza del fémur para disminuir la luxación, lo cual no siempre tiene buenos resultados (Welch, 1998; Hendrickson, 2004) .

El pronóstico de esta patología se cataloga de reservado a desfavorable, debido al riesgo de la reluxación y/o desarrollo de una enfermedad articular degenerativa. Si el animal es de alto valor, es recomendable la corrección quirúrgica; de lo contrario, está indicada la eutanasia con la necropsia confirmatoria (Welch, 1998; Hendrickson, 2004) .



## ■ Materiales y métodos

Al área de grandes especies de la Clínica Veterinaria Lasallista Hermano Octavio Martínez López f. s. c., llegó un equino criollo macho de 8 años de edad según cronometría dentaria, color castaño, de 295 kilos de peso, de función zootécnica tracción. El motivo de consulta es que al animal lo atropelló una moto en el miembro posterior izquierdo hace 5 días, lo que causó un aumento de tamaño de la zona, con una claudicación evidente. El animal fue tratado una vez con fenilbutazona a dosis de 4,4 mg/kg vía endovenosa (una sola dosis) por parte de la entidad gubernamental encargada del bienestar animal, sin mejoría aparente en la cojera, pero sí en el cuadro inflamatorio. Al animal se le realizó un examen clínico general y especial del aparato locomotor, incluyendo ayudas diagnósticas como la ultrasonografía con un equipo de marca Esaote Pie Medical MyLab 30 Vet Gold con un transductor lineal a una frecuencia de 7,5 MHz y profundidad entre 4 y 10 centímetros.

## ■ Resultados y discusión

Al examen clínico las constantes fisiológicas se encontraban dentro de los rangos normales para la especie; sin embargo, a la inspección general se observó diferencia muscular de la zona de la cadera izquierda comparada con el lado derecho (figuras 1, 2 y 3) y una claudicación grado 5 de 5, que indicaba la existencia de una incapacidad funcional de esa extremidad con no apoyo. Se realizó un examen clínico especial del aparato locomotor enfocado a la extremidad posterior izquierda, presentó dolor a la palpación, y claudicación 5 de 5. Solo se pudieron realizar movimientos de extensión de la articulación coxofemoral hacia craneal, donde se evidenció una marcada crepitación al mantener apoyada una mano sobre el cuerpo del ilion de ese lado. A la palpación rectal, no se pudo detectar la presencia de fracturas del hueso coxal; solo fue



**Figura 1 y 2.** Imágenes de una luxación dorsal de la articulación coxofemoral en un caballo. Obsérvese la asimetría muscular entre ambos lados y el acortamiento del miembro posterior izquierdo teniendo como patrón el corvejón de ambos lados (Imagen del caso tomada el día 15/09/2010).



**Figura 3.** Imagen de una luxación dorsal de la articulación coxofemoral en un caballo. Obsérvese la zona muscular y la posición del miembro posterior izquierdo (Imagen del caso tomada el día 15/09/2010).

Se decidió tomar una ecografía a toda la zona de la cadera, incluyendo ambas articulaciones coxofemorales. Para la ubicación del transductor se tomó como referencia la región dorsal del trocánter mayor del fémur, donde se demostró en el lado afectado una separación muy marcada (figura 4) con presencia de un infiltrado difuso entre las dos estructuras involucradas (cabeza femoral y acetábulo), situación que no fue encontrada en el lado derecho (figura 5), usado como control. Al escanear los bordes de los huesos pelvianos, no fue evidente la presencia de alguna irregularidad que permitiera sospechar fracturas.

**Figuras 4 y 5.** Imágenes ecográficas de la zona de la articulación de la cadera izquierda y derecha, respectivamente, donde se observa una separación de la cabeza femoral de la fosa acetabular izquierda con presencia de tejido difuso entre ambas estructuras, al compararlo con la articulación del lado derecho. (Imagen del caso tomada el día 15/09/2010).

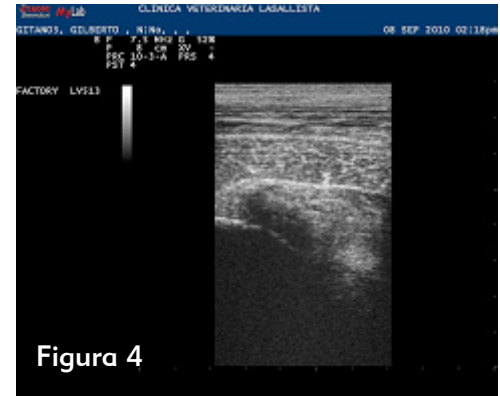


Figura 4

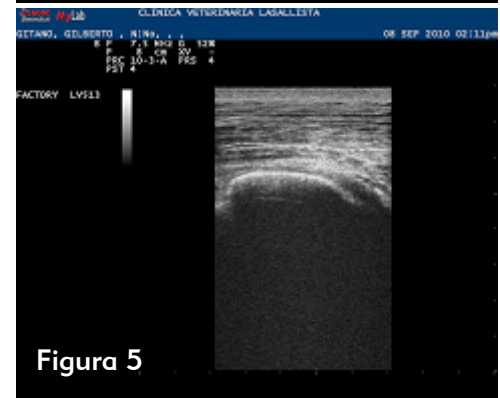


Figura 5

Dados los resultados obtenidos con la ayuda ultrasonográfica, más el examen clínico previo, y el pronóstico de esta alteración, el dueño autoriza el sacrificio.

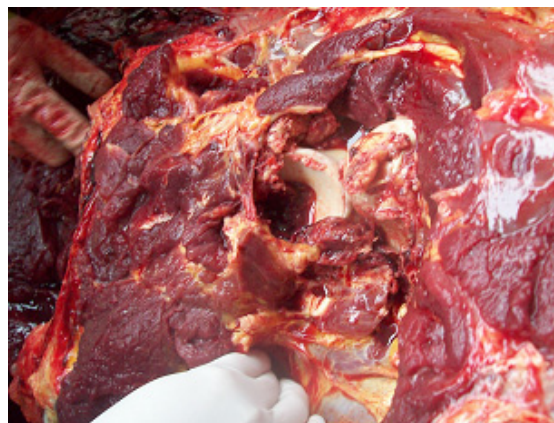El animal fue sacrificado, conservando los respectivos protocolos de bienestar animal; se utilizó xilazina vía endovenosa a dosis de 1 mg/kg, diazepam a dosis de 0.05 mg/kg más ketamina a dosis de 2,2 mg/kg para el proceso de sedación y anestesia general; ya derribado el animal y posicionado en decúbito lateral derecho, se abordó la articulación atlanto-occipital para depositar en ella 20 mililitros de

lidocaína al 2%, y generar la muerte del animal sin sufrimiento ni alteración de los tejidos.

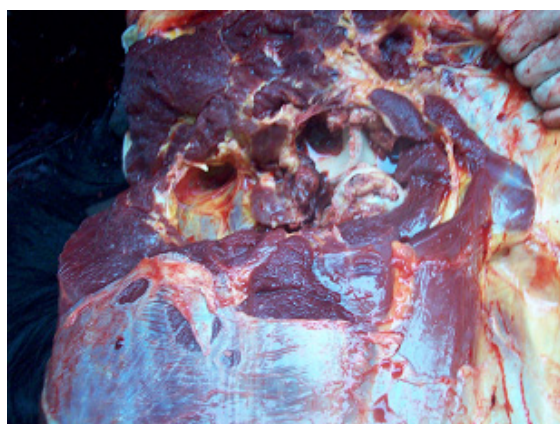
Dentro de los principales hallazgos de necropsia, se encontró, a la inspección visual, una atrofia marcada de los músculos del miembro afectado y crepitación de la zona de la cadera al desplazar la extremidad posterior izquierda en sentido craneal. Al incidir el miembro en la zona afectada, se observa una reacción inflamatoria severa, debida al desplazamiento del fémur sobre el ilion acompañado de hematomas, edema y miositis traumática (figura 6).



**Figura 6.** Imagen post mórtem de la articulación de la cadera izquierda luxada con rompimiento de las diversas estructuras que comprometen la articulación. (Imagen del caso tomada el día 16/09/2010).



A la inspección de la articulación coxofemoral, se evidenció ruptura del ligamento de la cabeza del fémur y el ligamento accesorio del fémur, que produjo un desplazamiento craneodorsal de la cabeza del femoral con el consecuente daño a los tejidos circundantes (figura 7); de esta manera se confirman la luxación de la articulación coxofemoral izquierda del animal y el mal pronóstico de tal afección.



**Figura 7.** Imagen post mórtem de la articulación de la cadera izquierda luxada con rompimiento de las diversas estructuras que comprometen la articulación, así como daño de las estructuras musculares por acción del desplazamiento craneodorsal de la cabeza femoral. (Imagen del caso tomada el día 16/09/2010).

La ultrasonografía se ha convertido en un procedimiento esencial para el diagnóstico de daños articulares. Con esta técnica y los nuevos equipos disponibles, el acceso no invasivo a la mayoría de los tejidos blandos es posible. Este procedimiento ha sido utilizado desde hace algunos años para el diagnóstico de fracturas de pelvis, pero su uso no ha sido reportado ampliamente para casos de luxación coxofemoral (Brenner y Whitcomb, 2007). Los pocos reportes disponibles dan a conocer la presencia de crepitación, atrofia muscular y asimetría pélvica en la zona afectada en los casos diagnosticados de luxación coxofemoral por medio de la ultrasonografía, donde en todos los animales es

factible observar un desplazamiento dorsal de la cabeza femoral en relación con el acetábulo. Estos hechos son similares a los encontrados en este reporte de caso (Brenner y Whitcomb, 2007).

La idea principal de la publicación de este caso, a pesar de su baja presentación y mal pronóstico, es recalcar en estas patologías la utilización de la ultrasonografía como una eficaz ayuda diagnóstica, sobre todo en condiciones de campo, donde la posibilidad de realizar un estudio radiográfico es más limitada.

Es responsabilidad de los médicos veterinarios capacitarse correctamente y profesionalizar

cada vez más el desempeño de las ciencias veterinarias.

## ■ Agradecimientos

A la Corporación Universitaria Lasallista a través del programa de Medicina Veterinaria, la Clínica Veterinaria y la Dirección de Investigación.

## ■ Referencias

- Brenner, S. y Whitcomb, M. (2007). How to diagnose equine coxofemoral subluxation with dynamic ultrasonography. Proceeding of the 53rd Annual Convention of the American Association of Equine Practitioners. (pp. 433-4379) Orlando, USA.
- Butler, J. et al. (2008). The pelvis and femur. En: Clinical radiology of the horse. (pp. 573 601) Navarra, España: 3th ed. Wiley-Blackwell.
- Dabareiner, R. y Cole, R. (2009). How to radiograph the tuber coxae of the ilium in a standing horse. En: Proceeding of the 55th Annual Convention of the American Association of Equine Practitioners. (pp. 449-453) .Las Vegas USA.
- Denoix, J. (2009). Ultrasonographic examination of joints in horses: a live demonstration. Proceedings of the 11th International Congress of the World Equine Veterinary Association. (pp. 1-10) .Sao Paulo, Brazil.
- Dyce K.; Sack, W.; Wensing, C. (2007). Miembros pelvianos del caballo. En: Anatomía Veterinaria ( pp. 671-678). México. 3a ed. Manual Moderno.
- Dyson, S. (2007). Lameness associated with the pelvic region in sport horses. En: Focus on lameness and imaging, American Association of Equine Practitioners (pp. 149-157).
- Fort Collins, USA, Farrow, C. (2006). Hip and Fémur. En: Fathman L (ed). En: Veterinary Diagnostic Imagin the Horse (pp. 216-226) . USA: Mosby Elsevier.
- Getty, R. (1990). Osteología de los equinos. En: Sisson y Grossman´s Anatomía de los Animales Domésticos (pp. 333-342). Barcelona, España: 5a ed. Salvat.
- Hendrickson, D.(2004). La articulación coxofemoral. En: Stashak T (ed.). Adams: Claudicaciones en el caballo. (pp. 1116-1121) . Buenos Aires, Argentina: 5a ed. Intermédica.
- Liebich, H. y König, H. (2005). Miembros pelvianos (membra pelvica). En: König H y H Liebich (ed). Anatomía de los animales domésticos. (pp. 203-216, 226, 227). . Madrid, España: Editorial Médica Panamericana S.A., Tomo 1, 2a ed.
- Reef, V. (1998). Musculoskeletal ultrasonography. En: Reef V (ed). Equine Diagnostic Ultrasound. (pp. 39-186). Philadelphia, USA: Saunders Company.
- Sisson, S. (1990). Sindesmología de los equinos. En: Sisson y Grossman´s Anatomía de los Animales Domésticos. (pp. 409-410). Barcelona, España: 5a ed. Salvat.
- Talbot, A. et al.(2006). How to perform standing lateral oblique radiographs of the equine pelvis. En: Proceeding of the 52rd annual convention of the American Association Equine Practioners,. (pp. 613-616) San Antonio, USA.
- Welch, R. (1998). Enfermedades de la cadera y de la pelvis. En: Colaham P y col. (ed.). Medicina y Cirugía Equina. (pp. 1389-1392) . Buenos Aires, Argentina: 4a ed. Volumen II, Intermédica,
- Whitcomb, M. (2008). Ultrasonography of the equine pelvis for fracture identification. I Seminario Internacional de Ultrasonografía



equina Asociación Colombiana de Veterinarios  
Equinos. (pp. 1-6). Bogotá, Colombia.